



Abril-Junio 2026
Vol. 4, núm. 2 / pp. 126-132

Recibido: 07 de Junio de 2025
Aceptado: 21 de Septiembre de 2025

doi: 10.35366/122424



Fusión cervical posterior C2-C3 en espondilolistesis traumática del axis inveterada. Reporte de un caso y revisión de la literatura

Posterior C2-C3 cervical fusion in chronic traumatic spondylolisthesis of the axis. A case report and literature review

José María Jiménez Ávila,* José Francisco Ramírez Espejo,[‡]
Octavio De la Cruz Valdez,[§] Jorge Avilés Sánchez,[¶] Jorge Negrete Ibarra,^{||}
Andrea Soria Velázquez,** Gabriel Baez Sanagustin^{††}

Palabras clave:

espondilolistesis traumática, abordaje posterior, luxación articulación atlanto-axial, fractura del ahorcado.

Keywords:

traumatic spondylolisthesis, posterior approach, atlanto-axial joint dislocation, hangman fracture.

RESUMEN

La espondilolistesis traumática del axis, también conocida como “fractura del ahorcado”, es una entidad poco frecuente pero clínicamente relevante dentro del espectro de lesiones cervicales, caracterizada por una fractura bilateral de los pedículos de C2 y un desplazamiento anterior del cuerpo vertebral, lo que compromete la estabilidad del complejo C2-C3. En la actualidad, su etiología principal se relaciona con traumatismos de alta energía, particularmente accidentes automovilísticos y de motocicleta. El caso presentado corresponde a un paciente masculino de 25 años, sin antecedentes relevantes, que sufrió un traumatismo cervical al impactar con cables de telefonía mientras conducía una motocicleta sin protección, lo cual provocó un mecanismo de hiperextensión con distracción a nivel cervical. Inicialmente, fue valorado en un hospital de primer contacto, donde se realizó sutura de heridas cervicales y estudios radiográficos simples que no evidenciaron lesiones óseas aparentes, por lo que fue dado de alta con collarín rígido y manejo sintomático. No obstante, 12 días después del evento traumático, inició con parestesias progresivas en el miembro torácico izquierdo, lo que motivó una reevaluación clínica y radiológica, siendo diagnosticado, mediante tomografía axial computarizada, con espondilolistesis traumática de C2-C3, por lo que fue referido a un hospital de tercer nivel. A su llegada, 28 días después del accidente, presentaba heridas en proceso de cicatrización y déficit sensitivo parcial, por lo que se decidió realizar una intervención quirúrgica cuarenta y tres días post-trauma. Se llevó a cabo un abordaje posterior con reducción abierta, liberación de fibrosis interfacetaria, fijación transpedicular de C2 y transfacetaria de C3 con colocación de barras bajo compresión, logrando una reducción anatómica satisfactoria y estabilización adecuada de la unidad funcional cervical. La evolución postoperatoria fue favorable, con recuperación progresiva del estado neurológico y disminución de las disestesias al seguimiento de seis meses. En este caso se subraya la importancia del diagnóstico oportuno, ya que hasta un 20-57% de las lesiones cervicales pueden pasar desapercibidas en radiografías simples, siendo necesaria la tomografía como estudio de elección y la resonancia magnética para evaluar compromiso ligamentario o neural. Asimismo,

* Instituto Tecnológico y de Estudios Superiores de Monterrey (TEC), Campus Guadalajara. Jalisco, México. ORCID: 0000-0002-5532-5318

[‡] Hospital Regional de Mérida No. 1. Yucatán, México. ORCID: 0009-0007-1548-6663

[§] Clínica de Columna, Servicio de Traumatología y Ortopedia, Unidad Médica de Alta Especialidad, Centro Médico Nacional de Occidente. México. ORCID: 0009-0002-7784-3092

[¶] Hospital General “Dr. Nicolás San Juan”. Toluca, Estado de México. ORCID: 0009-0005-1259-0065

^{||} TEC Campus Guadalajara. Jalisco, México. ORCID: 0009-0008-9866-3684

Citar como: Jiménez ÁJM, Ramírez EJF, De la Cruz VO, Avilés SJ, Negrete IJ, Soria VA, et al. Fusión cervical posterior C2-C3 por espondilolistesis traumática del axis inveterada. Reporte de un caso y revisión de la literatura. *Cir Columna*. 2026; 4 (2): 126-132. <https://dx.doi.org/10.35366/122424>



** TEC Campus Guadalajara.

Jalisco, México. ORCID:

0009-0004-0227-7289

†† Hospital Regional de Mérida

No. 1. Yucatán, México. ORCID:

0009-0005-9751-4220

Correspondencia:

José María Jiménez Ávila

E-mail: josemajimenez@tec.mx

resalta la necesidad de una planificación quirúrgica adecuada basada en el tiempo de evolución, la reductibilidad de la lesión, la integridad articular y el estado neurológico del paciente. En lesiones con evolución crónica, como la presentada en este caso, el abordaje posterior puede ser suficiente si se logra liberar las facetas y realizar una reducción quirúrgica efectiva. El manejo individualizado y la pronta intervención quirúrgica son clave para evitar secuelas neurológicas, mejorar la calidad de vida del paciente y preservar la estabilidad cervical a largo plazo.

ABSTRACT

Traumatic spondylolisthesis of the axis, also known as "hangman's fracture" is an uncommon but clinically significant condition within the spectrum of cervical spine injuries. It is characterized by bilateral fractures of the C2 pedicles and anterior displacement of the vertebral body, which compromises the stability of the C2-C3 complex. Currently, its primary etiology is associated with high-energy trauma, particularly motor vehicle and motorcycle accidents. The case presented involves a 25 year old male patient, with no relevant medical history, who sustained a cervical spine injury after colliding with telephone wires while riding a motorcycle without protective gear, resulting in a hyperextension distraction mechanism at the cervical level. Initially, he was evaluated at a primary care hospital, where cervical wounds were sutured and plain radiographs showed no apparent bone injury; he was discharged with a rigid cervical collar and symptomatic management. However, 12 days after the trauma, he began experiencing progressive paresthesia in the left thoracic limb, prompting further clinical and radiological evaluation. A cervical CT scan revealed traumatic spondylolisthesis of C2-C3, leading to referral to a tertiary care hospital. Upon admission, 28 days post-injury, the patient presented with healing anterior neck wounds and partial sensory deficit. A surgical intervention was performed 43 after the trauma. A posterior approach was used, with open reduction, interfacetal fibrous tissue release, transpedicular fixation at C2 and transfacet screw fixation at C3, followed by rod placement under compression. This achieved satisfactory anatomic reduction and adequate stabilization of the cervical functional unit. The postoperative course was favorable, with progressive neurological recovery and resolution of dysesthesia at the six month follow up. This case underscores the importance of timely diagnosis, as up to 20-57% of cervical spine injuries may go undetected on plain radiographs. CT is the imaging modality of choice, an MRI is essential to evaluate ligamentous or neural involvement. Moreover, proper surgical planning must be based on the time since injury, the reducibility of the lesion, the integrity of the articular facets, and the patient's neurological status. In chronic injuries such as this case, a posterior only approach may be sufficient if the facet joints can be freed and an effective surgical reduction achieved. Individualized management and timely surgical z.

INTRODUCCIÓN

La espondilolistesis traumática del axis, descrita inicialmente por Haughton en 1866 en casos de ahorcados judiciales, es la segunda lesión traumática más frecuente de C2 (38%) y suele asociarse a lesiones graves.¹

A principios del siglo XX, estudios como los de Wood-Jones y De Zouche Marshall (1913) determinaron que un nudo colocado bajo el mentón durante el ahorcamiento generaba este tipo de fractura, bautizada como "fractura del ahorcado". Sin embargo, en 1954 se documentó por primera vez una fractura similar en un accidente automovilístico, hoy reconocida como la principal causa de esta lesión.¹⁻⁶

Aunque las fracturas por ahorcamiento y las provocadas por accidentes comparten similitudes radiológicas, difieren en su mecanismo de trauma, afectación

de tejidos blandos, pronóstico y manifestaciones clínicas. Mientras el ahorcamiento genera hiperextensión y distracción, causando fractura pedicular bilateral y ruptura completa del disco y ligamentos C2-C3, los accidentes vehiculares combinan fuerzas de flexión, compresión y extensión, con menor distracción y daño discal variable.⁷⁻¹²

El axis tiene una anatomía peculiar, con pedículos alargados y delgados que lo hacen vulnerable. La fractura pedicular suele ampliar el canal vertebral, reduciendo el riesgo de lesión neurológica en los pacientes que sobreviven; no obstante, cuando un fragmento óseo se desplaza hacia el conducto vertebral, puede comprimir la médula (6-10% de los casos). Además, un tercio de los pacientes presentan fracturas asociadas en vértebras cervicales superiores, junto con posibles lesiones craneofaciales, de arterias vertebrales o de nervios craneales.^{11,13-16}

El diagnóstico se basa en radiografías simples, mientras que la estabilidad discoligamentaria se evalúa con fluoroscopia dinámica en pacientes conscientes. La clasificación de Effendi, modificada por Levine y Edwards, ayuda a interpretar el mecanismo lesional mediante el análisis del espacio discal C2-C3 y las articulaciones facetarias.^{3,17-19}

En el contexto de un traumatismo cervical en hiperextensión y distracción, las luxaciones facetarias son lesiones frecuentes, y cada vez son más comunes debido al incremento de eventos de alta energía. En las luxaciones facetarias unilaterales, considerando el estado neurológico, el 25% de los pacientes presentan una función neurológica intacta, el 37% presentan déficits radiculares, el 22% déficits incompletos, y aproximadamente el 15% pueden cursar con tetraplejía.^{3,20,21}

El curso clínico varía ampliamente, desde cuadros con deterioro súbito del estado de alerta hasta presentaciones que se confunden con dolor cervical de larga evolución, en los que el paciente refiere sintomatología de compromiso neurológico progresivo.^{5,6,22-24}

Las lesiones cervicales pueden no evidenciarse inicialmente en radiografías simples en 20 a 57% de los casos. Por ello, de acuerdo con algunos metaanálisis, la tomografía presenta una sensibilidad del 99% para la detección de estas lesiones. Asimismo, se recomienda, como parte del protocolo, el uso de resonancia magnética nuclear cuando existan datos que sugieran la presencia de una hernia de disco que pueda generar compresión de elementos neurales y manifestarse con sintomatología radicular.^{4,9,25,26}

PRESENTACIÓN DEL CASO

Paciente masculino de 25 años, sin antecedentes de importancia, quien inicia su padecimiento al conducir una motocicleta en carretera a 40 km/h sin equipo de protección personal. Pierde el control del vehículo y sufre una contusión frontal contra cables de telefonía, los cuales impactan en la región anterior del cuello, ocasionando un mecanismo de hiperextensión y distracción cervical, con pérdida del plano de sustentación y caída sobre el asfalto, así como pérdida temporal del estado de conciencia (*Figura 1*).

Recibe los primeros auxilios por parte de paramédicos en el lugar del accidente, quienes identifican heridas que penetraban planos superficiales en la región anterolateral izquierda del cuello.

Posteriormente, es referido a un hospital general de zona, donde se realiza la evaluación inicial y se suturan las heridas cervicales. Se llevan a cabo estudios de imagen, específicamente radiografías en proyección anteroposterior y lateral de columna cervical, las cuales no muestran lesiones óseas aparentes. Es egresado con indicación de uso de collarín rígido, tratamiento antibiótico profiláctico y analgesia.

Durante la estancia domiciliaria, el paciente comienza con parestesias en el miembro torácico izquierdo 12 días después del evento traumático, por lo que acude nuevamente a valoración médica. Se le realizan estudios complementarios, incluyendo una nueva radiografía simple y una tomografía axial computarizada (TAC), estableciéndose el diagnóstico de espondilolistesis traumática a nivel de los cuerpos vertebrales C2-C3. Es referido entonces a una unidad de tercer nivel (*Figuras 2 a 4*).

A su llegada al centro médico hospitalario, 28 días posteriores al accidente, se presenta con collarín tipo Philadelphia y heridas en proceso de cicatrización sobre la cara anterior del cuello, de aproximadamente 20 cm, con bordes irregulares y sin signos de infección (*Figura 1*).

A los 43 días del trauma, se programa intervención quirúrgica para realizar una reducción abierta con fijación interna de C2-C3, mediante fusión cervical posterior. Se colocan tornillos transpediculares en C2 y transfacetarios en C3, previa liberación del tejido fibroso interfacetario. Se encuentran las facetas articulares C2-C3 íntegras, por lo que se procede a realizar la reducción y colocación de barras bajo compresión (*Figuras 5 a 7*).

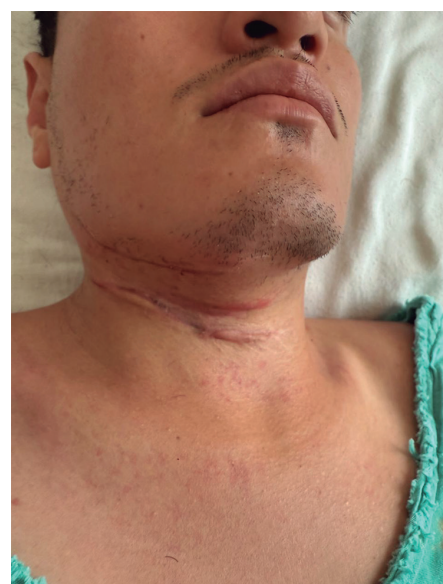

Figura 1:

Lesión cutánea en la región cervical.

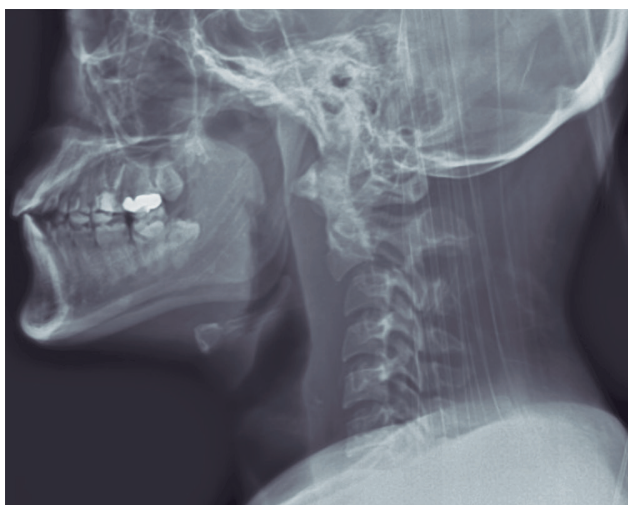

Figura 2: Radiografía simple. Luxación bifacetaria a nivel de C2-C3, espondilolistesis traumática del axis.

Mediante fluoroscopia intraoperatoria, se verifica una adecuada reducción y estabilización de los muros anterior y posterior de C2-C3, preservando el complejo ligamentario adyacente. El paciente presenta recuperación progresiva del estado neurológico y cursa con un posoperatorio sin complicaciones, con mejoría de las disestesias del miembro torácico izquierdo (*Figura 8*).

Cabe destacar que, dentro del plan quirúrgico, se contemplaban las siguientes opciones:

1. Abordaje posterior, con reducción y colocación de fijación posterior.
2. Abordaje anterior, con reducción y fijación mediante caja y placa.
3. Abordaje anterior con facetectomía, colocación de tornillos, corpectomía, colocación de placa anterior y finalización con abordaje posterior para colocación de barras y corrección de la lordosis cervical.

Se optó por la primera opción, ya que, a pesar de seis semanas de evolución, no se presentaron dificultades para lograr la reducción. El paciente permaneció hospitalizado un par de días y fue egresado por mejoría clínica.

En su control postquirúrgico, seis meses después, el paciente reporta mejoría considerable del dolor, así como recuperación completa de las disestesias en el miembro torácico izquierdo.

DISCUSIÓN

El manejo inicial posterior al evento traumático se basa en las pautas establecidas por el protocolo ATLS (*Advanced Trauma Life Support*). Una vez identificado el tipo de lesión que presenta el paciente, el tratamiento consiste en restablecer la

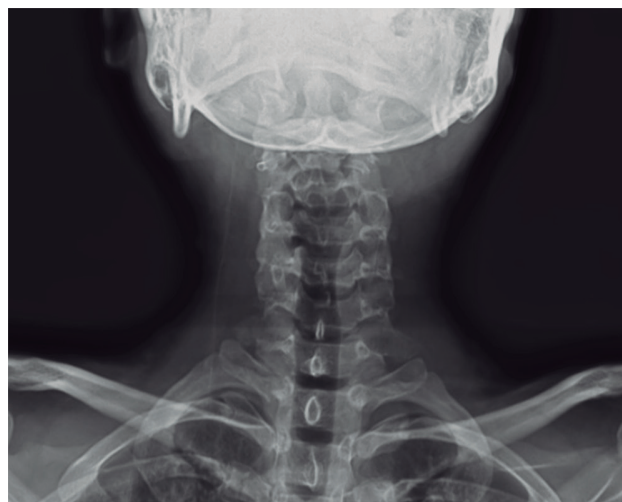


Figura 3: Radiografía simple. Asimetría de las masas articulares en relación al odontoides.

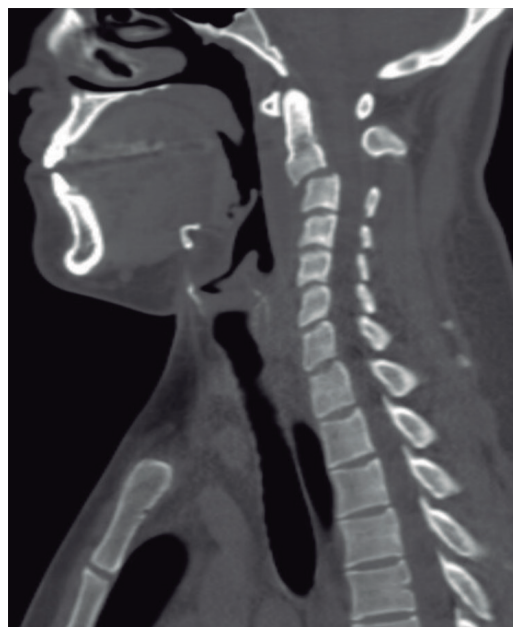

Figura 4: Tomografía axial computarizada. Espondilolistesis traumática del axis grado III.

congruencia articular mediante reducción cerrada o abierta, buscando descomprimir los tejidos comprometidos y brindar tratamiento en caso de lesión vascular asociada, el cual debe realizarse lo más pronto posible.

Se recomienda realizar la reducción cerrada en quirófano, previa verificación mediante tomografía axial computarizada (TAC) y resonancia magnética (RM), utilizando un halo de tracción con un peso inicial de 2.4 a 5 kg, seguido de un incremento progresivo de 2 a 5 kg por cada nivel por encima del sitio de la luxación. Se deben tomar controles radiográficos frecuentes, recomendando incrementos cada 5 a 10 minutos, dependiendo de la posición relativa de la luxación, acompañando el procedimiento con flexión asistida para facilitar la reducción. Una vez lograda la reducción, se debe disminuir el peso de tracción a 10-20 kg y extender ligeramente el cuello. En caso de reducción exitosa, se deberá mantener la tracción y la inmovilización con collarín rígido, revalorando con nuevos estudios de imagen para corroborar la reducción y evaluar el compromiso de las estructuras vitales.

Independientemente de si se logra o no la reducción cerrada, se indica la intervención quirúrgica debido a la alta tasa de inestabilidad residual, lesión neurológica posterior, dolor persistente y rigidez secundaria a la inmovilización.⁴

En caso de que la luxación sea crónica, es probable que las maniobras de reducción no logren restablecer la congruencia de las facetas

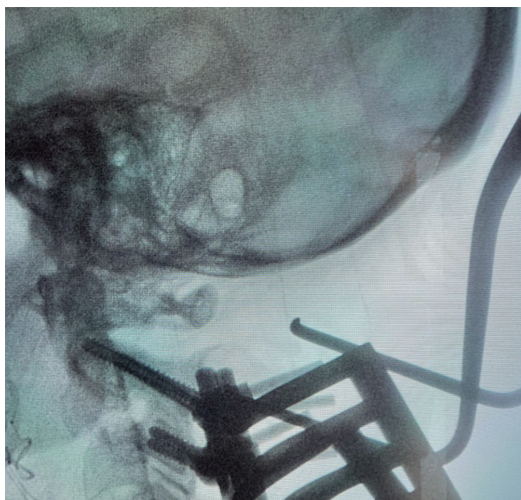


Figura 5: Fluoroscopia transquirúrgica y reducción (compresión).

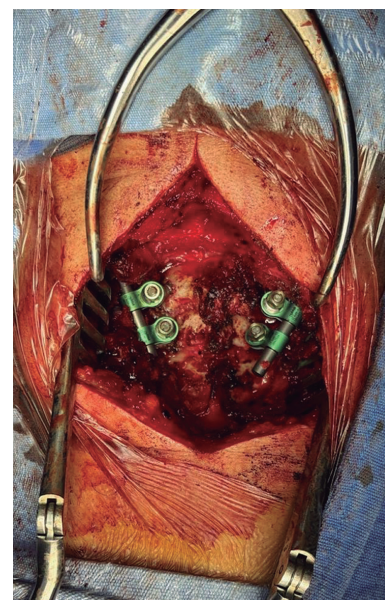


Figura 6:
Reducción transquirúrgica C2-C3.

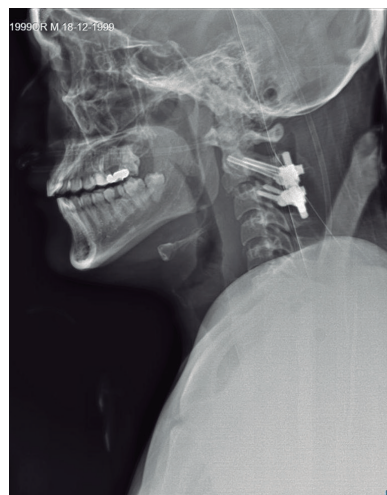

Figura 7:
Radiografía simple. Lateral postquirúrgica.

articulares de las vértebras cervicales, por lo que debe considerarse la posibilidad de realizar una facetectomía.

Las opciones de planificación preoperatoria para las luxaciones unilaterales o bilaterales deben incluir abordaje anterior, abordaje posterior o un abordaje combinado posterior/anterior/posterior.

El manejo dependerá de factores como el grado de inestabilidad, la edad del paciente, el compromiso osteoligamentario, la presencia de hernia discal anterior, la posibilidad de reducción mediante un único abordaje y el tiempo transcurrido desde la lesión (en

este caso particular, el paciente se presentó después de seis semanas de evolución).

CONCLUSIONES

Las luxaciones de C2-C3 o espondilolistesis traumáticas del axis no son entidades frecuentes; por ello, es fundamental establecer un diagnóstico etiológico desde el primer contacto clínico mediante radiografías simples de alta calidad, tomografía axial computarizada (TAC) y resonancia magnética nuclear (RMN).

Una vez establecido el diagnóstico, es importante recabar información detallada sobre la cinemática del traumatismo y valorar el tiempo de evolución, ya que este puede ser determinante para decidir si el abordaje quirúrgico se iniciará por vía anterior, posterior o si será necesario un abordaje combinado.

La toma de decisiones quirúrgicas en pacientes con lesiones crónicas o inveteradas puede condicionar un resultado catastrófico en términos de estabilidad y calidad de vida, por lo que se debe valorar cuidadosamente el grado de rigidez de la deformidad antes de definir la vía quirúrgica más adecuada.

En este caso, se optó por iniciar el abordaje por vía posterior, se retiró la fibrosis contenida entre las facetas y se logró una reducción con coaptación y congruencia de las carillas articulares. Dado que se trataba de un paciente joven, se decidió realizar un sólo abordaje, obteniendo una evolución clínica favorable.

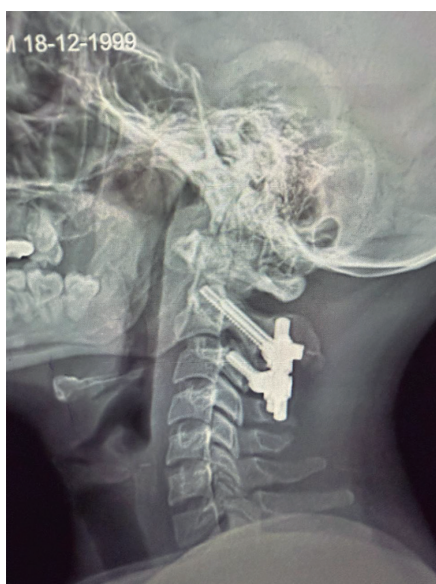

Figura 8:

Radiografía simple. Lateral de seis meses de evolución.

REFERENCIAS

1. Horta Tamayo EE, Acosta González LC, Mejías Sanamé DA, Sarmiento Leyva F. Fusión cervical anterior C2-C3 para espondilolistesis traumática del axis grado III. *Rev Cubana Ortop Traumatol.* 2020; 34: e220.
2. Aparcero Fernández del Campo MA, Sibón Olano A, Sánchez Blánquez JL, Areal Tychno X. Estrangulación a lazo de etiología médico-legal accidental. Diagnóstico diferencial con la ahorcadura. A propósito de un caso. *Boletín Galego de Medicina Legal e Forense.* 2024; 35: 1-11.
3. Agrawal A. Management of C2-C3 fracture subluxation by anterior cervical approach and C2-C3 trans-cortical screw placement. *Romanian Neurosurg.* 2018; 32: 170-173.
4. Bakhsheshian J, Sizardkhani S, Ohiorhenuan I, Buchanan IA, Strickland B, Pham MH. Transpedicular lag screw placement in traumatic cervical spondylolisthesis: Case report and systematic review of the literature. *J Clin Neurosci.* 2019; 63: 256-262.
5. Chávez LJA, Hernández BJL, Chávez CRD, et al. Fijación occipitocervical: reporte de dos casos, resultados clínicos y funcionales en la inestabilidad craneocervical traumática. *Cir Columna.* 2024; 2: 252-255.
6. Kong W, Yang X, Li Z, Hu B, Song Y. Analysis of the cervical sagittal alignment in patients with unstable hangman fracture under C2-3 anterior discectomy and fusion. *World Neurosurg.* 2020; 137: e1-e8.
7. Murphy H, Schroeder GD, Shi WJ, Kepler CK, Kurd MF, Fleischman AN, et al. Management of Hangman's fractures: a systematic review. *J Orthop Trauma.* 2017; 31 Suppl 4: S90-S95.
8. Prost S, Barrey C, Blondel B, Fuentes S, Barresi L, Nicot B, et al. Hangman's fracture: management strategy and healing rate in a prospective multi-centre observational study of 34 patients. *Orthop Traumatol Surg Res.* 2019; 105: 703-707.
9. Sosa-Nájera A, Tafur-Grandett AA, Ceja-Espinosa A, Huato-Reyes R, Ortega-Espino J. Report of two cases of high cervical injury: an adequate functional result with timely surgical management. *Cir Cir.* 2024; 92: 668-673.
10. Wang J, Chen H, Cao P, Yuan W, Wu X, Liu G, et al. Combined anterior- posterior fixation and fusion for completely dislocated Hangman's fracture: a retrospective analysis of 11 cases. *Clin Spine Surg.* 2017; 30: E1050-E1054.
11. Wu YS, Lin Y, Zhang XL, Tian N, Sun LJ, Xu HZ, et al. Management of hangman's fracture with percutaneous transpedicular screw fixation. *Eur Spine J.* 2013; 22: 79-86.
12. Yamane K, Kai N. Anterior cervical arthrodesis for chronic hangman's fracture in a patient with osteopetrosis: a case report. *Arch Orthop Trauma Surg.* 2018; 138: 783-789.

13. Andreshak JL, Dekutoski MB. Management of unilateral facet dislocations: a review of the literature. *Orthopedics*. 1996; 20: 917-926.
14. Dvorak M, Vaccaro A, Hermsmeyer J, Norvell D. Unilateral facet dislocations: is surgery really the preferred option. *Evid Based Spine Care J*. 2010; 1: 57-65.
15. Mubark I, Abouelela A, Hassan M, Genena A, Ashwood N. Sub-axial cervical facet dislocation: a review of current concepts. *Cureus*. 2021; 13: e12581.
16. Lins CC, Prado DT, Joaquim AF. Surgical treatment of traumatic cervical facet dislocation: anterior, posterior or combined approaches? *Arq Neuropsiquiatr*. 2016; 74: 745-749.
17. Lee W, Wong CC. Anterior-alone surgical treatment for subaxial cervical spine facet dislocation: a systematic review. *Global Spine J*. 2021; 11: 256-265.
18. Jiménez AJM, Martínez HVI, Sandoval PF, Muleiro EP, Salcido RMV. Luxación inveterada de columna cervical subaxial. Opciones de tratamiento. Reporte de un caso y revisión de la literatura. *Cir Columna*. 2023; 1: 122-127.
19. Alexander H, Dowlati E, McGowan JE, Mason RB, Anaizi A. C2-C3 spinal fracture subluxation with ligamentous and vascular injury: a case report and review of management. *Spinal Cord Ser Cases*. 2019; 5: 4. doi: 10.1038/s41394-019-0150-7.
20. Amin MR, Rahman MA, Bari MS, Al-Amin FA. Traumatic C2-C3 subluxation with atlanto-axial dislocation managed by posterior approach - A rare case report. *Int J Surg Case Rep*. 2023; 111: 108814.
21. Harrison DE, Cailliet R, Troyanovich SJ. Cervical spine: A review of current concepts in function and dysfunction. *J Manipulative Physiol Ther*. 2000; 23: 371-381.
22. Ibebuike K, Roussot M, Watt J, Dunn R. Management challenges of traumatic spondylolisthesis of the Axis with an unusual C2-C3 posterior subluxation in a paediatric patient: case report and literature review. *Afr Health Sci*. 2018; 18: 458-467.
23. Liu J, Li Y, Wu Y. One-stage posterior C2 and C3 pedicle screw fixation or combined anterior C2-C3 fusion for the treatment of unstable hangman's fracture. *Exp Ther Med*. 2013; 5: 667-672.
24. Petracchi MG, Camino Willhuber G, González Viezcas JM, De Cicco FL, Gruenberg M, Solá C. Osteosíntesis directa en espondilolistesis traumática del axis. Reporte de un caso y revisión bibliográfica. *Rev Asoc Argent Ortop Traumatol*. 2016; 81: S23-S27.
25. Ying Z, Wen Y, Xinwei W, Yong T, Hongyu L, Zhu H, et al. Anterior cervical discectomy and fusion for unstable traumatic spondylolisthesis of the axis. *Spine (Phila Pa 1976)*. 2008; 33: 255-258.
26. Ferro FP, Borgo GD, Letaif OB, Cristante AF, Marcon RM, Lutaka AS. Traumatic spondylolisthesis of the axis: epidemiology, management and outcome. *Acta Ortop Bras*. 2012; 20: 84-87.

Financiamiento: los autores declaran que este trabajo se realizó con recursos propios, sin ningún tipo de financiamiento.

Conflicto de intereses: los autores declaran no tener conflicto de intereses en relación con este manuscrito.

Protección de personas y animales: los autores declaran que, para esta investigación, no se han realizado experimentos en seres humanos ni en animales.

Uso de inteligencia artificial para generar textos: los autores declaran que no utilizaron la inteligencia artificial como instrumento de apoyo en la redacción y búsqueda de información de este manuscrito.